

Toksik epidermal nekrolizis ve Steven-Johnson sendromunda intravenöz immünglobülin kullanımı

Özge Uysal Soyer¹, Erdem Durmaz², Zuhal Akçören³, Elif Demirgüneş⁴,
Bülent E. Şekerel¹

Hacettepe Üniversitesi Tıp Fakültesi¹ Pediatri Uzmanı, ²Pediatri Araştırma Görevlisi, ³Pediatri Doçenti, ⁴Dermatoloji Uzman, ⁵Pediatri Profesörü

SUMMARY: Uysal-Soyer Ö, Durmaz E, Akçören Z, Demirgüneş E, Şekerel B. (Department of Pediatrics, Hacettepe University Faculty of Medicine, Ankara, Turkey). Intravenous immunoglobulin use in toxic epidermal necrolysis and Stevens-Johnson syndrome: a case report. Çocuk Sağlığı ve Hastalıkları Dergisi 2010; 53: 136-140.

Toxic epidermal necrolysis (TEN) and Stevens-Johnson syndrome (SJS) are severe, acute mucocutaneous bullous diseases, frequently triggered by drugs. SJS is characterized by mucous membrane erosions and vesicles, and skin involvement in SJS does not extend more than 10%, whereas TEN resembles superficial burns by union of erosions and vesicles in which body surface involvement exceeds 30%. Sepsis and respiratory failure are the most common complications and the major causes of mortality. There is no specific therapy for management of TEN and SJS. Recently, intravenous immunoglobulin (IVIG) was used to treat such patients. In this report, we present the case of a seven-month-old infant diagnosed as "SJS-TEN overlap" by clinical and skin biopsy findings who was treated successfully with IVIG.

Key words: Stevens-Johnson syndrome, toxic epidermal necrolysis, infant, intravenous immunoglobulin.

ÖZET: Toksik epidermal nekrolizis (TEN) ve Stevens-Johnson Sendromu (SJS), sıklıkla ilaçlar tarafından tetiklenen, ciddi, akut mukokütanöz büllöz hastalıktır. Her iki hastalık da birbirleriyle ilişkilidir. SJS müköz membran erozyonları ve veziküller ile karakterize, vücut yüzeyinin %10'undan azını tutan daha hafif bir hastalık şekli iken TEN erozyonların ve veziküllerin birleşmesi ile yüzeysel yanıkları andıran, vücut yüzeyinin %30'dan fazlasının etkilendiği spektrumun diğer ucudur. Sepsis ve solunum yetmezliği en sık komplikasyonlarıdır ve mortalite nedenidir. Toksik epidermal nekrolizis ve SJS için spesifik tedavi halen yoktur. Son dönemlerde intravenöz immünglobülin (İVİG) tedavisi bu vakalarda uygulanmaya başlanmıştır. Bu vaka raporunda klinik ve biyopsi bulguları ile "SJS-TEN overlap" tanısı konulan yedi aylık bir bebeğin İVİG ile tedavisi ve bu konudaki literatür bilgisi sunulacaktır.

Anahtar kelimeler: Steven-Johnson sendromu, toksik epidermal nekrolizis, bebek, intravenöz immünglobülin.

Toksik epidermal nekrolizis (TEN) ve Stevens-Johnson Sendromu (SJS) sıklıkla ilaçlar tarafından tetiklenen, ciddi, akut mukokütanöz büllöz hastalıktır. Her iki hastalık da birbirleriyle ilişkilidir. SJS müköz membran erozyonları ve veziküller ile karakterize, vücut yüzeyinin %10'undan azını tutan daha hafif bir hastalık şekli iken, TEN erozyonların ve veziküllerin birleşmesi ile yüzeysel yanıkları

andıran, vücut yüzeyinin %30'dan fazlasının etkilendiği spektrumun diğer ucudur. Bazen vücut yüzeyinin %10-30 arasında etkilendiği örtüşen vakalar olabilmektedir¹. SJS ve TEN sıklıkla idiyosenkratik ilaç reaksiyonlarıdır ve ilaç kullanan tüm bireylerde görülebilir. En sık antikonvülzanlar, antibiyotikler (özellikle sulfonamid ve penisilinler), allopurinol, NSAİ ilaçlar sorumludur^{2, 3}. Diğer nedenler

enfeksiyonlar, neoplazmlar ve otoimmün hastalıklardır.

Toksik epidermal nekrolizis ve SJS en sık deri tutulumu ile karakterize olsa da hemorajik mukozit (ağız, göz, genital yol, solunum yolu) ve sistemik semptomlar (ateş, yorgunluk) da görülür. Şiddetli TEN vakalarında tırnaklar, kaşlar ve silialar dökülebilir. Gastrointestinal sistem ve solunum sisteminde şiddetli tutulum olabilir. Sepsis ve solunum yetmezliği en sık komplikasyonlarıdır ve mortalite nedenidir. Uzun dönem sekelleri arasında en fazla hayat kalitesini etkileyen, göz tutulumudur; TEN vakalarının %40'ında görülür ve körlüğe neden olabilir⁴. Bastuji-Garin ve arkadaşları⁵ kötü prognostik faktörler olarak 40 yaşından büyük olma, malignansi varlığı, taşikardi, tutulan yüzey alanının %10'dan fazla olması, yüksek serum üre ve glukoz düzeyleri, düşük serum bikarbonat düzeyini saptamışlardır.

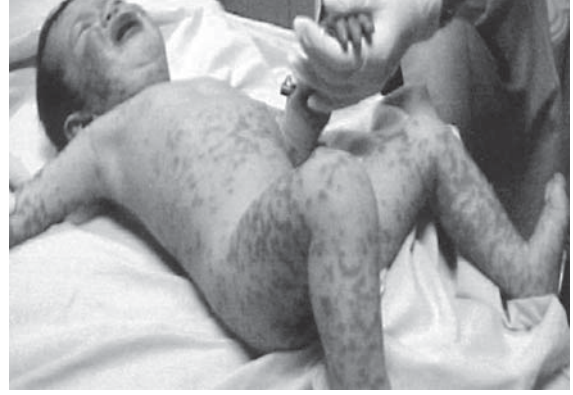Toksik epidermal nekrolizis ve SJS için spesifik tedavi halen yoktur. Şüphelenilen ilacın bırakılmasından sonra yara bakımı, hidrasyon ve beslenme desteğinden oluşan yardımcı tedaviler hastaya yaklaşımda ilk seçenektir⁶. Sistemik kortikosteroidler veya immünsupresiflerden istenilen düzeyde yarar sağlanamamıştır. Son dönemlerde bu vakalarda intravenöz immünglobülin (İVİG) tedavisi uygulanmaya başlanmıştır. Bu tedavinin uygulandığı bir hastamızı sunuyoruz.

Vaka sunumu

Daha önce hiç bir yakınması olmayan yedi aylık kız hastada, üst solunum yolu enfeksiyonu nedeniyle sulbaktam ampicilin, ibuprofen ve ambroksol tedavisi kullanmaya başladıktan 10 gün sonra ağrılı ağız ve dudakların eşlik ettiği, karın bölgesinde başlayan ve giderek kötüleşen döküntü olduğu öğrenildi. Daha önce bilinen ilaç allerjisi hikayesi yoktu. Aile hikayesinde allerjik veya önemli bir hastalık saptanmadı. Hastanemize başvurmadan önce oral ve topikal antihistaminler iki gün süreyle uygulanmış, fakat yanıt alınmamıştı ve progresif dermal lezyonlar nedeniyle sevk edilmişti.

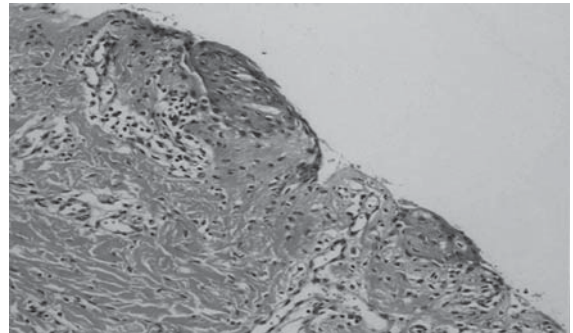
Başvuru sırasında ciddi orofarengeal, genital ve korneal ülserasyonlar nedeniyle şiddetli ağrısı vardı, ağızdan sıvı alırken veya idrar yaparken artmaktaydı. Fizik muayenesinde, vital bulguları vücut ısısı 37.1 °C, nabız 152/dk, solunum 44/dk, kan basıncı 100/60 mmHg idi. Tüm

vücutta yaygın purpurik, yer yer büllöz makül ve papüller; ekstremitelerde, oral ve genital mukozada erode alanlar, gözde keratit saptandı. Büller tüm vücut yüzeyinin yaklaşık %20'sinde bulunmaktaydı (Şekil 1), Nikolski bulgusu



Şekil 1. Hastanın başvuru sırasındaki deri bulguları.

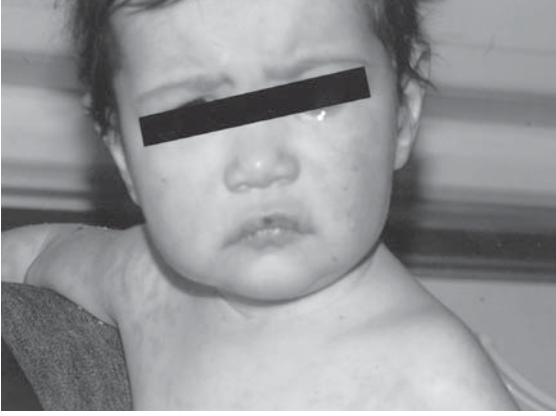pozitif. Diğer muayene bulguları normaldi. Laboratuvar incelemelerinde Hemoglobin : 10.7 gr/dl, lökosit sayısı:13100/ μ L trombosit sayısı:630.000mm³; CRP 1.6 mg/dl saptandı. Hepatit A, B ve C ve Ebstein-Barr virüs, varisella-zoster virüs, sitomegalovirüs, herpes virüs, Chlamydia pneumonia, Mycoplasma pneumonia serolojileri negatifti. Kan, idrar, boğaz, gaita kültürlerinde patolojik üreme olmadı. Deri biyopsisinde epidermis tabanında vakuolizasyon ve dermiste perivasküler hücre infiltrasyonu saptandı ve SJS ile uyumluydu. (Şekil 2).



Şekil 2. Deri biyopsisinde epidermis tabanında vakuolizasyon ve dermiste perivasküler hücre infiltrasyonu.

Hastaya klinik ve biyopsi bulguları ile "SJS-TEN overlap" tanısı konuldu. Döküntüsünün beşinci gününde İVİG 400 mg/kg/gün olarak ardışık üç gün verildi. Ek olarak, intravenöz hidrasyon, oral antihistaminler, analjezikler ve korneal lezyonlar için topikal antibiyotikler destek tedavisi olarak uygulandı. İVİG tedavisinin

ikinci gününde lezyonlar azalmaya başladı, beşinci gününde tamamen iyileşti ve onbirinci günde taburcu edildi (Şekil 3).



Şekil 3. İntravenöz immünoglobulin tedavisinden 15 gün sonra hastanın durumu.

Tartışma

Steven-Johnson sendromu ve TEN seyrek görülen hastalıklar olmasına rağmen, morbidite ve mortalitesinin yüksekliği tedavinin önemini artırır. SJS ve TEN, epidermin dermisten ayrılması ile sonuçlanan, morfolojik olarak apoptotik keratinosit hücre ölümü ile karakterizedir⁷. Apoptozis ile hücre ölümü, inflamatuvar yanıtı açmadan istenmeyen hücrelerin ortadan kaldırılmasını sağlayan kontrollü fizyolojik bir süreçtir. Bu tip hücre ölümünün disregülasyonu, TEN gibi dokuya zarar veren hastalıklara yol açar. Bazı hücrelerin yüzeyinde ölüm reseptörleri olarak isimlendirilen hücre yüzey sensörleri vardır ve bu reseptörler ekstrasellüler ölüm sinyallerini algılayarak apoptozis ile hücre yıkımını hızlıca tetiklerler. Bugüne kadar en iyi bilinen ölüm reseptör sinyal yolu Fas ligandın (FasL) Fas'a (CD95) bağlanmasıdır⁸.

Toksik epidermal nekrolizisdeki artmış keratinosit hücre ölümünün nedeni keratinositlerdeki artmış FasL ve Fas ekspresyonudur. TEN'li hastaların serumlarındaki FasL düzeyi ilacın tetiklediği makulopapüler döküntülü hastaların ve sağlıklı kontrollerin serumları ile karşılaştırıldığında yüksek bulunmuştur⁹. Ayrıca deri biyopsilerinin immünokimyasal incelemesi tüm TEN'li hastalarda kontrollere göre daha yüksek oranda FasL ekspresyonu olduğunu göstermiştir¹⁰. İlaç gibi herhangi bir tetikleyici ajan, keratinositlerin FasL gibi apoptotik ligand yapımını artırabilir ve Fas-FasL bağlanması ile apoptozise neden olabilir¹¹.

İntravenöz immünglobülin, sağlıklı bireylerin plazmalarından elde edilen biyolojik bir üründür. Havuzlanmış plazma en fazla IgG (%90-98) içerecek şekilde saflaştırılır; ayrıca içinde eser miktarda IgA, IgM, CD4, CD8, HLA molekülleri ve sitokinler bulunur. IgG subgrup dağılımı normal insan serumundakine benzer, yabancı antijenlere karşı birçok farklı antikor içerir. Son zamanlarda, İVİG immünmodülatör etkilerinden dolayı immün aracılı hastalıkların tedavisinde kullanılmıştır. İVİG'nin immün sistem üzerine etkilerinin birçok mekanizması vardır: makrofaj ve diğer efektör hücrelerin üzerindeki Fc reseptörlerinin blokajı, immün kompleks aracılı inflamasyonun azalması, antienflamatuvar sitokinlerin indüksiyonu, dolaşımdaki otoantikörlerin nötralizasyonu, B ve T hücre fonksiyonlarının selektif artırılması veya azaltılması, lenfosit proliferasyonunun inhibisyonu ve apoptozisin regülasyonu¹². İVİG tedavisinin yan etkileri çok seyrek; miyalji, ateş, terleme, bulantı, kusma, baş ağrısı, aseptik menenjit aralarında sayılabilir. Çok sayıda insandan elde edilmesinden dolayı, iyi kontrol yöntemlerine rağmen enfeksiyon taşıma riski bulunabilir. Hastamızın hepatit virüslerine yönelik taranması ile SJS/TEN'i tetikleyebilecek viral enfeksiyonların etiyoloji olarak araştırılması yanı sıra İVİG tedavisi öncesi hastanın hepatit serolojisinin ortaya konması amaçlanmıştır.

Enflamatuvar ilaç reaksiyonlarında immün mekanizmaların önemi göz önünde tutulacak olursa İVİG'in SJS ve TEN tedavisindeki potansiyel immünmodülatör rolü anlaşılır. Amato ve arkadaşları¹³ 1992'de ilk kez beş yaşında SJS'lu bir hastaya İVİG verilmesini bildirmişlerdir. 1998'de İVİG'de bulunan antikörlerin Fas'a bağlanarak FasL'in Fas'a bağlanmasını önlediği gösterilmiştir. Ayrıca *in vitro* olarak İVİG'in Fas-FasL bağlanmasını engelleyerek apoptozisi güçlü şekilde inhibe ettiği bulunmuştur¹⁰. Aynı çalışmada on TEN hastasına İVİG 0.2-0.75 gr/kg/gün dozunda dört gün uygulanmış ve deri ayrılmasının durduğu, hızlı iyileşme sağladığı gözlenmiş ve yan etki saptanmamıştır¹⁰.

Bu ilk çalışmadan sonra literatürde bu konuda birçok vaka serisi yayınlanmıştır. Erişkinlerde yapılan araştırmalarda çelişkili sonuçlar elde edilmiştir. Prins ve arkadaşlarının¹⁴ 48 TEN veya TEN-SJS "overlap" hastasının yer aldığı retrospektif çalışmasında ortalama 0.7 gr/

kg/gün, dört gün süreyle İVİG uygulanmış, vakaların %90'ında epidermal nekrolizis ortalama 15 gün içinde düzelmiş ve sağkalım %88 olarak bildirilmiştir. Bu grubun sadece SJS'li hastaların alındığı bir başka çalışmada epidermal ayrılmanın ortalama 2.1 günde kesildiği ve mukozal lezyonların dokuz günde iyileştiği belirtilmiştir. Bachot ve arkadaşlarının¹⁵ prospektif bir çalışmada ise İVİG'in mortalite, epidermal ayrılmanın gidişi veya reepitelizasyonun hızı üzerine etkisi gösterilememiştir. SJS ve TEN için risk faktörlerinin belirlenmesini amaç edinen EuroSCAR (European Cutaneous Adverse Reactions) çalışmasına alınan 281 hastanın değerlendirilmesi sonucunda SJS ve TEN'de İVİG tedavisinin desteklenmesi için yeterince verinin olmadığı, prospektif randomize klinik çalışmaların gerektiği kanısına varılmıştır¹⁶.

Çocukluk çağında SJS ve TEN tedavisinde İVİG kullanımı sonuçları daha olumludur. Metry ve arkadaşları¹¹ kendi vakalarını da kattıkları literatür serisinde 2-17 yaşlarındaki çocukların İVİG tedavisine yanıtının 1-7 gün arasında görüldüğü, yeni vezikül oluşumlarının azaldığı veya olmadığını bildirmişlerdir. Çocuklara uygulanan İVİG dozu toplam 2-3 gr/kg olarak saptanmıştır¹¹. Mangla ve arkadaşlarının¹⁷ küçük çocukları kapsayan ve yaşları 6 ay- 5 yaş arasında değişen 10 TEN'li hasta üzerindeki çalışmada lezyonların başlamasından 2-4 gün sonra 0.05-0.1 gr/kg/gün, beş gün süreyle İVİG uygulanmış, lezyonların duraklaması 2.1 (1.8-2.5) gün, reepitelizasyon 8.3 (5.4-10.7) günde olmuştur. Ortalama hastanede kalış süresi 13.6 (10.4-16.7) gün olarak belirtilmiştir. Mortalite veya İVİG tedavisine bağlı bir yan etki saptanmamıştır¹⁷. Ülkemizden de vaka raporları şeklinde SJS ve TEN tedavisinde İVİG kullanımı bildirilmiştir¹⁸.

Bizim vakamız da literatürde İVİG ile tedavi edilen, küçük yaştaki seyrek "SJS-TEN overlap" hastalarındandır. İVİG tedavisinin ikinci gününde hastamızın lezyonları azalmaya başlamış ve beşinci gününde tamamen iyileşmiştir. Hızlı iyileşmeye bağlı olarak da hastanede kalış süresi kısa olmuştur. Bebeklerde ve çocuklarda rutin olmamakla birlikte SJS ve TEN tedavisinde İVİG verilmesi yararlı ve hızlı etkisi nedeniyle akılda tutulmalıdır.

KAYNAKLAR

1. Bastuji-Garin S, Rzany B, Stern RS, Shear NH, Naldi L, Roujeau JC. Clinical classification of cases of toxic epidermal necrolysis, Stevens-Johnson syndrome, and erythema multiforme. *Arch Dermatol* 1993; 129: 92-96.
2. Roujeau JC, Guillaume JC, Fabre JP, Penso D, Fléchet ML, Girre JP. Toxic epidermal necrolysis (Lyell syndrome). Incidence and drug etiology in France, 1981-1985. *Arch Dermatol* 1990; 126: 37-42.
3. Garcia-Doval I, LeCleach L, Bocquet H, Otero XL, Roujeau JC. Toxic epidermal necrolysis and Stevens-Johnson syndrome: does early withdrawal of causative drugs decrease the risk of death? *Arch Dermatol* 2000; 136: 323-327.
4. Mittmann N, Chan BC, Knowles S, Shear NH. IVIG for the treatment of toxic epidermal necrolysis. *Skin Therapy Lett* 2007; 12: 7-9.
5. Bastuji-Garin S, Fouchard N, Bertocchi M, Roujeau JC, Revuz J, Wolkenstein P. SCORTEN: a severity-of-illness score for toxic epidermal necrolysis. *J Invest Dermatol* 2000; 115: 149-153.
6. Fromowitz JS, Ramos-Caro FA, Flowers FP; University of Florida. Practical guidelines for the management of toxic epidermal necrolysis and Stevens-Johnson syndrome. *Int J Dermatol* 2007; 46: 1092-1094.
7. Paul C, Wolkenstein P, Adle H, et al. Apoptosis as a mechanism of keratinocyte death in toxic epidermal necrolysis. *Br J Dermatol* 1996; 134: 710-714.
8. Holler N, Zaru R, Micheau O, et al. Fas triggers an alternative, caspase-8-independent cell death pathway using the kinase RIP as effector molecule. *Nat Immunol* 2000; 1: 489-495.
9. Tanaka M, Suda T, Haze K, et al. Fas ligand in human serum. *Nat Med* 1996; 2: 317-322.
10. Viard I, Wehrli P, Bullani R, et al. Inhibition of toxic epidermal necrolysis by blockade of CD95 with human intravenous immunoglobulin. *Science* 1998; 282: 490-493.
11. Metry DW, Jung P, Levy ML. Use of intravenous immunoglobulin in children with Stevens-Johnson syndrome and toxic epidermal necrolysis: seven cases and review of the literature. *Pediatrics* 2003; 112(6 Pt 1): 1430-1436.
12. Kazatchkine MD, Kaveri SV. Immunomodulation of autoimmune and inflammatory diseases with intravenous immune globulin. *N Engl J Med* 2001; 345: 747-755.
13. Amato GM, Travia A, Ziino O. The use of intravenous high-dose immunoglobulins (IVIG) in a case of Stevens-Johnson syndrome. *Pediatr Med Chir* 1992; 14: 555-556.
14. Prins C, Kerdel FA, Padilla RS, et al. Treatment of toxic epidermal necrolysis with high-dose intravenous immunoglobulins: multicenter retrospective analysis of 48 consecutive cases. *Arch Dermatol* 2003; 139: 26-32.
15. Bachot N, Revuz J, Roujeau JC. Intravenous immunoglobulin treatment for Stevens-Johnson syndrome and toxic epidermal necrolysis: a prospective noncomparative study showing no benefit on mortality or progression. *Arch Dermatol* 2003; 139: 33-36.

16. Schneck J, Fagot JP, Sekula P, Sassolas B, Roujeau JC, Mockenhaupt M. Effects of treatments on the mortality of Stevens-Johnson syndrome and toxic epidermal necrolysis: a retrospective study on patients included in the prospective EuroSCAR Study. *J Am Acad Dermatol* 2008; 58: 33-40.
17. Mangla K, Rastogi S, Goyal P, Solanki RB, Rawal RC. Efficacy of low dose intravenous immunoglobulins in children with toxic epidermal necrolysis: an open uncontrolled study. *Indian J Dermatol Venereol Leprol* 2005; 71: 398-400.
18. Tezer H, Devrim İ, Kara A, Cengiz B, Seçmeer G. Adolesan kız hastada antibiyotik ilişkili toksik epidermal nekrolizis ve intravenöz immünglobulin tedavisi. *Çocuk Sağlığı ve Hastalıkları Dergisi* 2007; 50: 254-258.